

# ZahnRat 61

Wurzelkanalaufbereitung • Wurzelfüllung • Wurzelspitzenresektion

## Anfang oder Ende? Das Zahnmark im Fokus


*Von nervigen Schmerzen, Kanalarbeiten und der Möglichkeit, einen Zahn zu retten*

■ Wenn der Zahn schmerzt, ist der Gang zum Zahnarzt unabdingbar. Selbst der größte „Angsthase“ empfindet Erleichterung, wenn er endlich auf dem sonst so gefürchteten Zahnarztstuhl Platz genommen hat, denn Zahnschmerzen können unerträglich werden, und selbst starke Tabletten schaffen kaum Linderung. Häufig werden die Vorboten derartiger Ereignisse ignoriert.

Schon zu einem frühen Zeitpunkt des kariösen Prozesses gelangen giftige Bestandteile in Richtung Zahninneres und verursachen erste Entzündungsreaktionen im Dentin. Das Dentin ist die Hauptmasse des Zahnes und wird auch „Zahnbein“ genannt. Bei der fortgeschrittenen Dentinkaries führt die Infektion des Dentins zu einer entzündlichen Abwehrreaktion der Pulpa (Zahnmark), verbunden mit Schmerzen, und schließlich zum Absterben des Zahnmarks.

Daraus wird ersichtlich, dass es ganz entscheidend ist, zu welchem Zeitpunkt die zahnärztlich-therapeutischen Maßnahmen einsetzen. Gelingt es, rechtzeitig das gesamte bakteriell infizierte kariöse Dentin zu entfernen, besteht die Chance, die Pulpa lebend zu erhalten. Haben dagegen die Karies und damit die Bakterien die Pulpa schon erreicht und infiziert, ist sie ein verlorenes Organ. Das bedeutet aber nicht zwingend, dass der betroffene Zahn entfernt werden muss.

Ziel der heutigen Zahnheilkunde ist der Erhalt der Gebissstrukturen. Dabei



geht es nicht ausschließlich um den Erhalt von Kaueinheiten, sondern vor allem darum, Funktionsstörungen infolge von gekippten Nachbarzähnen und/oder verlängerten Zähnen des Gegenkiefers zu verhindern. Selbst im Lückengebiss ist sorgfältig abzuwägen, ob und inwieweit ein „schmerzender“ Zahn für einen notwendigen Zahnersatz verwendungsfähig ist. Mittels der sogenannten Wurzelkanalbehandlung und Wurzelfüllung sind die Zahnärzte sehr häufig in der Lage, selbst Zähne, bei denen die Entzündung schon den umgebenden Knochen um die Wurzelspitze erreicht hat, zu erhalten. Die Wurzelkanalbehandlung ist mitun-

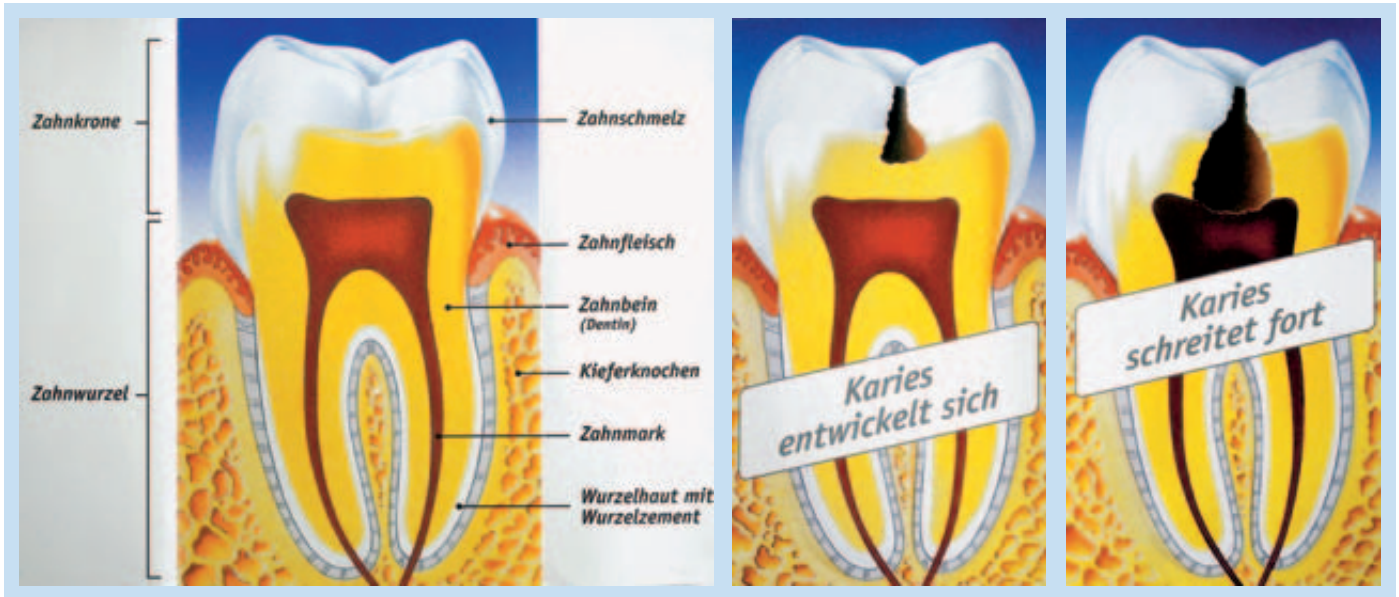
ter, besonders bei den großen Backenzähnen, sowohl für den Patienten als auch den Zahnarzt äußerst mühselig, aber sehr sinnvoll. Gelingt es, den Hohlraum im Zahninneren genügend aufzubereiten und vor allem weitgehend von Bakterien zu befreien, kann ein wurzelgefüllter Zahn über Jahre im Munde verbleiben und sogar als Pfeiler für Zahnersatz herangezogen werden. Über die Situation im Einzelfall ist individuell zu entscheiden. Deshalb kann dieser ZahnRat nur grundsätzliche Informationen über die Ursachen der Pulpitis (Zahnmarkentzündung) geben und deren Folgeerkrankungen sowie Behandlungsmöglichkeiten aufzeigen.



**Patientenzeitung der Zahnärzte**

in Brandenburg, Mecklenburg-Vorpommern,  
Sachsen, Sachsen-Anhalt und Thüringen





## Die sensible Seite eines Zahnes

Die äußere Schicht der Zahnkrone wird von der härtesten Substanz des menschlichen Körpers, dem Schmelz, gebildet. Dieser umgibt wie ein Mantel das darunterliegende Zahnbein (Dentin), das die Hauptmasse des Zahnes – sowohl in der Krone als auch im Wurzelbereich – ausmacht. Im Bereich der Wurzel wird das Dentin von einer dünnen Zementschicht bedeckt, über die mittels Fasern der elastische Halt im Knochen hergestellt wird. Ein vom Dentin umgebener Hohlraum, der einer verkleinerten Zahnform entspricht, wird vom Zahnmark (Pulpa) ausgefüllt, das im Volksmund als „Nerv“ bezeichnet wird. Es handelt sich jedoch um ein spezialisiertes Bindegewebe, bestehend aus Zellen, Fasern, Blut- und Lymphgefäßen und natürlich aus Nervenfasern, die sich bis weit in das Dentin hinein ausbreiten.

### Entzündet bis in Mark und Bein

Die häufigste Ursache für die Erkrankung der Pulpa ist die Karies. Dabei handelt es sich keineswegs um ein einheitlich ablaufendes Geschehen. Die jeweils vorliegende Krankheitserscheinung ist das Ergebnis, das aus dem Verhältnis von Zerstörung und Abwehr resultiert. Bei schnell fortschreitender, unbehandelter Karies reichen

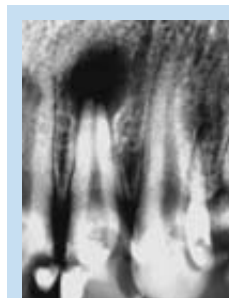
die Abwehrmechanismen der Pulpa nicht mehr aus, und es entsteht eine akute Zahnmarkentzündung (Pulpitis). Die häufig plötzlich auftretenden Schmerzen strahlen in die Gesichtshälfte aus: Der Patient kann den betroffenen Zahn nicht zuverlässig lokalisieren. Bei schleichenden kariösen Prozessen entsteht eine chronische Pulpitis, die nach rechtzeitiger Therapie des Defektes in ein quasi biologisch angepasstes System überführt werden kann. Bei der Diagnostik des Zustandes der Pulpa kommt erschwerend hinzu, dass die Pulpa einer direkten Inspektion nicht zugänglich ist und die Schmerzsymptomatik lediglich vage Anhaltspunkte liefert.

### Wurzelkanalbehandlung unumgänglich

Gelangen die Bakterien in direkten Kontakt mit dem Pulpagewebe, resultieren daraus kleine Eiterherde und Gewebs-

verfall, so dass ein Übergreifen auf den die Wurzelspitzen umgebenden Knochen frühzeitig möglich ist.

Diese als „akute apikale Parodontitis“ bezeichnete Verlaufsform ist überaus schmerzhaft und im Anfangsstadium auch im Röntgenbild nicht sicher darstellbar. Der Patient kann fast immer den betroffenen Zahn lokalisieren, da er das Gefühl hat, dass dieser Zahn verlängert ist und ein vorzeitiger Kontakt beim Schließen der Zahnreihen entsteht. Außerdem ist ein solcher Zahn klopfempfindlich. In der Folge kann sich eine Eiteransammlung, verbunden mit einer Schwellung – die sogenannte dicke Backe – entwickeln. Diese akuten Entzündungen entstehen immer dann, wenn die Kraft der bakteriellen Infektion den Abwehrkräften des Körpers weit überlegen ist. Befinden sich dagegen Angriff und Abwehr in etwa im Gleichgewicht, kommt es zu einer chronischen Entzündung im Knochen, die klinisch ohne Symptome verläuft und häufig als Zufallsbefund im Röntgenbild entdeckt wird. Allerdings kann die chronische Form der Entzündung durch eine Veränderung des Gleichgewichts jederzeit akut aufflammen und sollte deshalb rechtzeitig therapiert werden. Sowohl bei der akuten Pulpitis als auch bei der apikalen Parodontitis ist eine Wurzelkanalbehandlung unumgänglich.



Das Röntgenbild bringt es an den Tag: eine chronische Entzündung

# Die ersten „Schritte“ in den Wurzelkanal

Bei der Wurzelkanalbehandlung gilt es, den gesamten Hohlraum von Pulpa- und abgestorbenen Gewebsresten zu reinigen. Der Kanal wird unter Erhalt seiner anatomischen Gegebenheiten so gestaltet, dass mit einem biologisch verträglichen Material eine randständige Füllung möglich ist.

## Diagnose und aufklärendes Gespräch

Vor dem Beginn der Behandlung hat eine gründliche Untersuchung zu erfolgen. Neben dem Sensibilitätstest mit Kälte, Wärme oder Strom gibt vor allem das Röntgenbild wertvolle Hinweise über die Anatomie des Wurzelkanalsystems und eine krankhafte Mitbeteiligung des Kieferknochens. Nach entsprechender Diagnose ist der Patient im Vorfeld einer Wurzelkanalbehandlung über die Zusammenhänge des entstandenen Infektionsproblems aufzuklären.

Darüber hinaus klärt der Zahnarzt über Risiken in Abhängigkeit von der jeweils vorliegenden Situation und mögliche Misserfolge auf. Er wird auch die Alternative, also die Entfernung des betroffenen Zahnes und die anschließende Versorgung der entstandenen Lücke, erläutern.

## Gute Sicht erforderlich

Sind noch vitale, schmerzempfindliche Anteile der Pulpa vorhanden, wird die Behandlung unter Lokalanästhesie (Spritze) durchgeführt.

Im ersten Schritt der Wurzelkanalbehandlung trägt der Zahnarzt das gesamte Dach der Kronenpulpa ab, um sich einen direkten Blick auf die Wurzelkanaleingänge zu verschaffen. Der geradlinige Zugang zu den Wurzelkanälen ist für eine effektive und ausreichende Aufbereitung der Wurzelkanäle vonnöten. Damit verbunden ist das vollständige Entfernen kariösen Dentins und beschädigter Restaurationen.

## Auf Kanalsuche

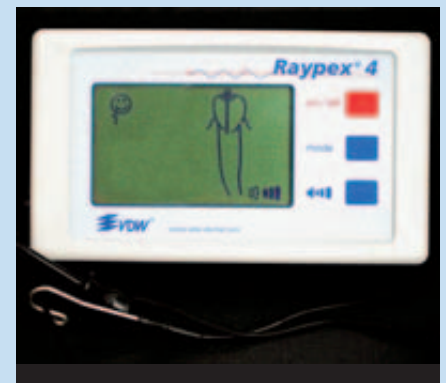
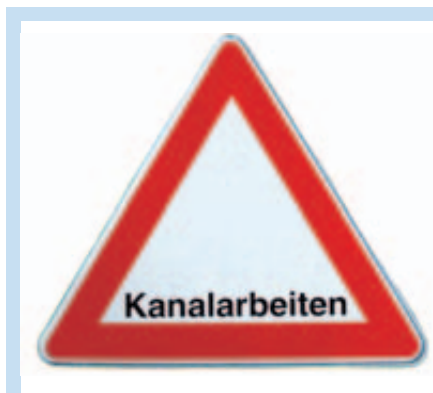Die Darstellung der Wurzelkanaleingänge erweist sich besonders bei den großen Backenzähnen (Molaren) mitunter als außerordentlich schwierig. Diese Zähne haben mehrere Wurzeln und somit auch mehrere Kanäle. Darüber hinaus weisen die ersten und zweiten Molaren des Oberkiefers sehr häufig einen vierten Kanal auf. Deshalb ist der Einsatz von Sehhilfen, wie zum Beispiel Lupenbrillen, von großem Nutzen. Lupenbrillen mit entsprechender Vergrößerung und effektivem Lichteinfall ermöglichen die Sicht auf kleinste Details.

Sind die Kanaleingänge eindeutig dargestellt, gilt es zu prüfen, ob die Kanäle durchgängig und damit aufbereitbar sind. Mit einem dünnen Wurzelkanalinstrument folgt man dem Verlauf des Kanals und ermittelt dabei

gleichzeitig die engste Stelle des Wurzelkanals, denn die Aufbereitung soll an der Wurzelspitze enden.

Als Hilfsmittel bedient man sich unter anderem der elektrischen Längenbestimmung. Dabei wird das Wurzelkanalinstrument über eine Klemme an das Endometriegerät (Kanallängenmessgerät) angeschlossen und der Strom in den Wurzelkanal geleitet. Auf einem Display ist die Eindringtiefe des Instrumentes abzulesen. Darüber hinaus erhält man akustische Signale, um eine Säuberung des Kanals über die Wurzelspitze hinaus zu vermeiden.

Da die präzise Festlegung der Kanallänge wesentlich über Erfolg oder Misserfolg einer Wurzelkanalbehandlung entscheidet, ist eine kontrollierende Röntgenmessaufnahme angezeigt. Damit erhält der Zahnarzt weitere Informationen über die Wurzelanatomie und solche Besonderheiten wie zusätzliche Kanäle oder Krümmungen.



*Gründlich sauber gemacht: So sehen die Kanaleingänge eines Zahnes aus, wenn alles Innere vom Zahnarzt entfernt wurde (Foto oben rechts).  
unten links: oberer Backenzahn mit vier Kanälen; unten rechts: ein Kanallängenmessgerät*

# Kanalarbeiten: spülen, waschen, legen!!!

Die eigentliche Kanalaufbereitung erfolgt traditionell mit Handinstrumenten. Das konisch geformte Arbeitsteil, das den Dentinabtrag ermöglicht, ist entweder als Drei- oder Vierkant geschliffen und anschließend verdreht oder aus einem Rundstahl geschliffen. Diese feinen Instrumente werden in aufsteigender Reihe gefühlvoll in den Kanalhohlraum geführt. Durch vorsichtige Drehbewegung wird das Dentin abgetragen. Nachdem ein Stopp an der Wurzelspitze gebildet ist, wird der Kanal in Richtung Zahnkrone konisch ausgeformt.

Mitunter erweist sich die entgegengesetzte Vorgehensweise, besonders bei gekrümmten Kanälen, als vorteilhaft. Hier erweitert der Zahnarzt zunächst den kronenwärts gelegenen Anteil des Wurzelkanals, um anschließend den wurzelspitzennahen Bereich des Kanals zu gestalten. Je komplizierter die anatomischen Gegebenheiten sind, besonders Krümmungen und Verengungen im Wurzelkanalsystem, umso höher ist das Risiko, dass eines der sehr feinen Instrumente abbricht.

## Nickel-Titan-Instrumente für maschinelle Aufbereitung

Deshalb ist es folgerichtig, dass mit Nickel-Titan ein neuer Werkstoff Eingang in die Instrumentenherstellung zur Wurzelkanalaufbereitung fand. Aufgrund des geringen Elastizitätsmoduls lassen sich diese Materialien leicht

verbiegen, ohne irreversible Deformationen zu erleiden. Damit war der Weg frei für eine geeignete Methode der maschinellen Kanalaufbereitung.

Seit über einem Jahrhundert wurden immer wieder neue Methoden zur maschinellen Aufbereitung beschrieben, die alle letztlich nicht praxistauglich waren. Erst der Einsatz von Nickel-Titan-Instrumenten in Verbindung mit speziell entwickelten Mikromotoren, bei denen Drehmoment und Drehzahl programmierbar sind, ist die Kanalaufbereitung sowohl effektiv als auch sehr sicher. Die Bruchgefahr ist außerordentlich reduziert, da bei Erreichen des kritischen Drehmoments der Motor die Laufrichtung ändert oder stoppt.

Die Kombination von Handinstrumenten und maschinell betriebenen Instrumenten wird empfohlen und hat sich als praxistauglich erwiesen.

## Kanalspülung und Desinfektion

„Wo gehobelt wird, da fallen Späne“, lautet eine alte Volksweisheit. Auch bei der Endodontie fallen im Zahninneren Dentinabrieb und Gewebsreste an, die mechanisch nicht vollständig zu entfernen sind. Mithilfe einer Spritze mit einer sehr dünnen Kanüle wird eine Spülflüssigkeit in den Kanal eingebracht und die austretende Flüssigkeit sorgfältig abgesaugt. Diese Maßnahme wird während des gesamten Aufbereitungsvorgangs vor jedem

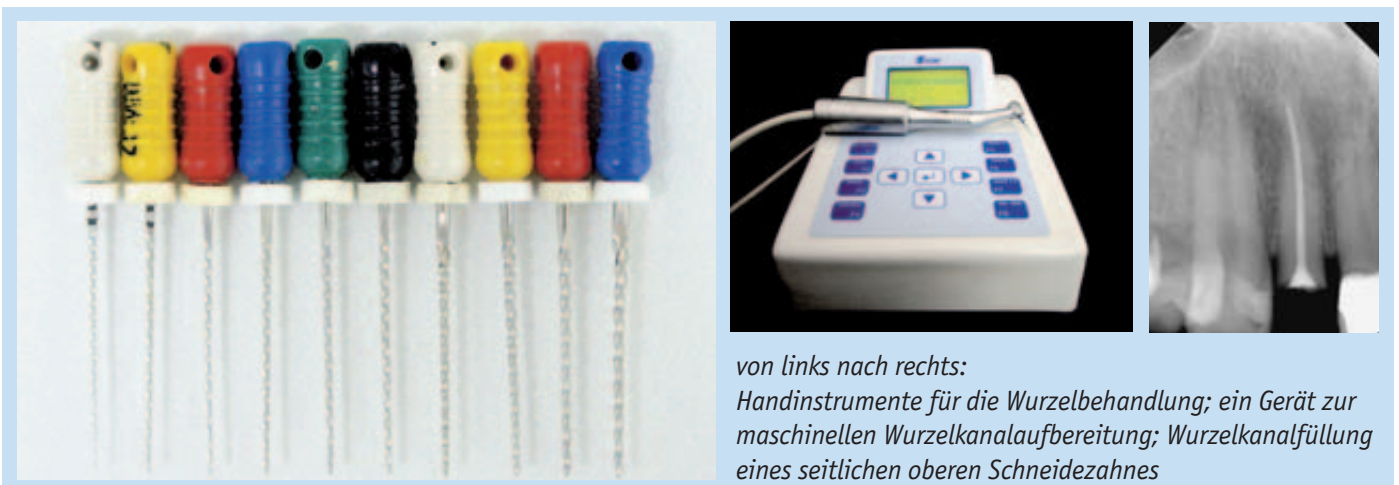Feilenwechsel durchgeführt. Von besonderer Bedeutung bei dieser Spüllösung ist jedoch die antibakterielle und desinfizierende Wirkung, um eine deutliche Keimreduzierung im Kanal zu erzielen. Das Mittel der Wahl ist hier das bewährte Natriumhypochlorid. Neben dem Spüleffekt werden zusätzlich verbliebene Gewebereste aufgelöst.

Werden mehrere Sitzungen bei der Kanalbehandlung notwendig, empfiehlt sich zur desinfizierenden Einlagebehandlung Calciumhydroxid. Das nunmehr aufbereitete und gesäuberte Wurzelkanalsystem wird anschließend mit Papierspitzen getrocknet und ist zur Aufnahme der Wurzelkanalfüllung vorbereitet.

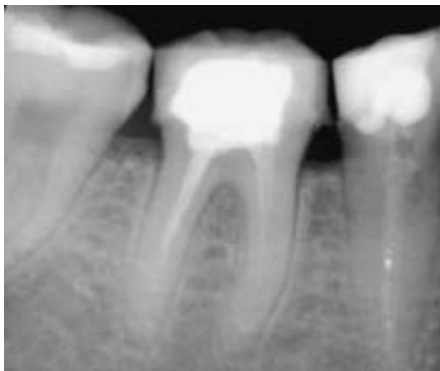
## Die Wurzelkanalfüllung

Es gibt eine Vielfalt von Wurzelfüllmaterialien und Füllungstechniken. Und dennoch hat sich die Guttapercha als Mittel der Wahl durchgesetzt. Guttapercha stammt aus dem Malaiischen, heißt wörtlich übersetzt „Gummibrocken“ und besteht aus eingedicktem Milchsaft von Bäumen der Palagium- und Isonandra-Arten.

Die in unterschiedlichen Größen angebotenen Guttaperchaspitzen, die in ihrer Form den Aufbereitungsinstrumenten entsprechen, werden bis zur Wurzelspitze in den Kanal eingebracht und an die Kanalwände angepresst.

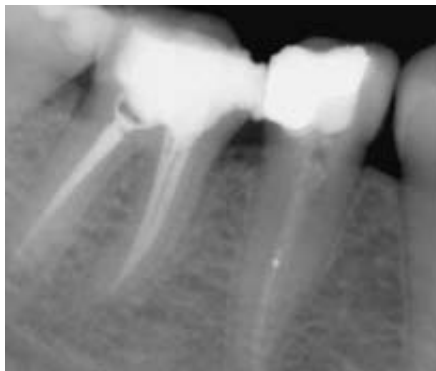

von links nach rechts:  
Handinstrumente für die Wurzelbehandlung; ein Gerät zur maschinellen Wurzelkanalaufbereitung; Wurzelkanalfüllung eines seitlichen oberen Schneidezahnes



Unvollständige Wurzelfüllung

Ein zusätzliches plastisches Dichtmittel, Sealer genannt, dient dem Verschluss noch vorhandener Unebenheiten an der Kanalwand. Somit wird das



Vollständige Wurzelfüllung nach Revision

gesamte Kanalsystem vom Kanaleingang bis zur engsten Stelle an der Wurzelspitze dreidimensional dicht verschlossen. Die noch vorhandene

Zugangsöffnung in der Zahnkrone muss unverzüglich, wenn häufig auch provisorisch, mit einer bakteriendichten Füllung verschlossen werden, um eine neuerliche bakterielle Kontamination zu verhindern. Das abschließende Röntgenbild gibt Auskunft über die Qualität der eingebrachten Wurzelfüllung. Selbst wenn alle Maßnahmen von der Aufbereitung bis zum Abfüllen des Wurzelkanals korrekt durchgeführt wurden, kommt es immer wieder vor, dass Patienten von leichten Irritationen berichten. Dies ist zumeist kein Grund zur Besorgnis, da nach wenigen Tagen auch dieser Zahn wieder klinisch symptomlos ist.

## Erfolg – Misserfolg? Mögliche Komplikationen

Die Ausheilungsquote der bakteriellen „Endodontitis“ nach Wurzelkanalbehandlung schwankt laut Literaturangaben trotz technischer Hochrüstung und eingeschränkter Indikationsstellung zum Zahnerhalt zwischen 60 und 90 Prozent. Dabei sind die Komplikationen, die während der Behandlung eintreten können, nicht einmal berücksichtigt.

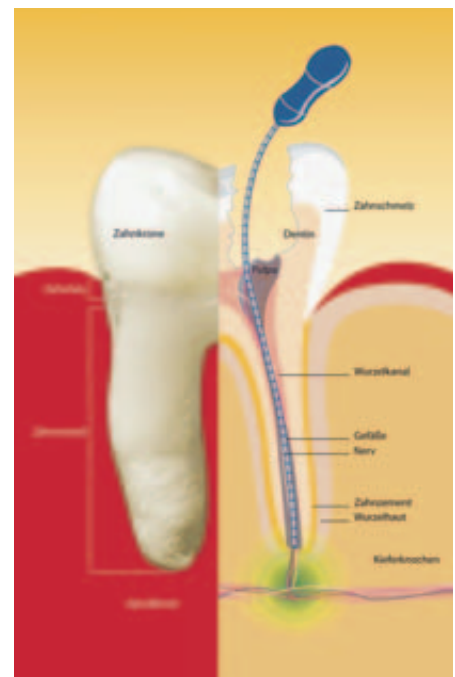
Die wohl gravierendste Komplikation, das Verschlucken oder Einsaugen in die Luftröhre eines ungesicherten Instrumentes, kann durch die Verwendung von Kofferdam (der Zahn wird mithilfe eines Spanngummis isoliert) sicher vermieden werden. Demgegenüber kann es trotz sorgfältigen Arbeitens und gebührender Sorgfalt zu einem Instrumentenbruch im Kanal kommen. Besonders bei stark gekrümmten Kanälen oder durch Verklemmen kann ein Fragment im Kanal verbleiben. Je nach Ausgangssituation und dem Stadium des Behandlungsfortschritts kann ein solches Fragment unter bestimmten Bedingungen, nach Aufklärung des Patienten, im Kanal verbleiben.

Wird dagegen der falsche Weg (Via falsa), nicht dem Kanal folgend, sondern die Kanalwand durchbohrend (Perforation), gewählt, ist der Zahn zu entfernen oder ein operativer Eingriff (Wurzelspitzenresektion) wird notwendig,

um den Zahn zu erhalten. Eine solche Perforation kann bei mehrwurzeligen Zähnen schon während der Suche nach den Kanaleingängen erfolgen, wenn der Pulpenkammerboden durchbohrt wird. Auch wenn neuerdings Spezialzemente zur Abdichtung angeboten werden, ist die Therapieunsicherheit erheblich. Die schon erwähnte Fähigkeit der Pulpa, während der Gebrauchsphase der Zähne Hartsubstanz im Inneren des Zahnes anzulagern, führt zu einer Verkleinerung und Verengung des Kanalhohlraumes, so dass mitunter der vollständigen Aufbereitung und Füllung Grenzen gesetzt sind. Wird dagegen Wurzelfüllmaterial über die Wurzelspitze gepresst, führt das zwar mitunter zu kurzzeitigen Irritationen, die aber klingen bald wieder ab. Im günstigsten Fall wird das überpresste Material sogar abgebaut. Andererseits können Fremdkörperreaktionen die Entzündung unterhalten oder verschlimmern.

Die Hauptursache für endodontische Misserfolge sind im Wurzelkanalsystem verbliebene Bakterien: ein Kampf im doppelten Sinne gegen unsichtbare Gegner. Überlebende Bakterien werden besonders in Neben-, Seiten- und Verbindungskanälchen sowie im Dentin nachgewiesen. Solange der Zugang von der Zahnkrone her möglich ist, kann eine sogenannte Revision der Wurzel-

kanalfüllung versucht werden. Diese wird notwendig, wenn im wurzelspitzenahen Knochen chronische Entzündungen entstehen oder bestehende nicht innerhalb von vier Jahren rückläufig sind. Führt die Wiederholung der Wurzelkanalbehandlung wiederum nicht zum Erfolg oder sind die Erfolgsaussichten unsicher, kann der Versuch unternommen werden, mithilfe eines chirurgischen Eingriffs den Zahn zu erhalten.



Nie ist eindeutig vorherzusehen, wie sich die Wurzel darstellt



## Was passiert bei der Wurzelspitzenresektion?

■ Auf der Seite zuvor ist erläutert worden, wann eine Wurzelspitzenresektion notwendig werden könnte. Wenn nun diese Therapie notwendig geworden ist, wird vom Zahnarztteam alles für einen chirurgischen Eingriff vorbereitet. Dazu gehört beispielsweise auch das nochmalige aufklärende Gespräch mit dem Patienten über Umfang des Eingriffes, Risiken, Alternativen und Verhalten vor und nach der Operation.

### OP-Verlauf

Bei einer Wurzelspitzenresektion erfolgt der Zugang auf die Zahnwurzel von außen durch den Kieferknochen. Nach Lokalanästhesie wird ein so-

genannter Schleimhaut-Knochenhaut-Lappen gebildet und der bedeckende Knochen über der Wurzelspitze kleinflächig abgetragen. Ist die Wurzelspitze freigelegt, wird diese abgetrennt und anschließend das Entzündungsgewebe oder Fremdmaterial (wie beispielsweise ein abgebrochenes Instrumentenstück) entfernt. Auf der nun entstandenen Schnittfläche wird der Kanal aufgesucht, eine Kavität präpariert und diese mit einem Spezialzement abgefüllt. Anschließend wird der Schleimhaut-Knochenhaut-Lappen zurückverlegt und die Ränder werden speicheldicht vernäht. Nach einer Woche können die Nähte entfernt werden. Die Erfolgsquote dieser Maßnahme wird mit bis zu 90 Prozent angegeben.

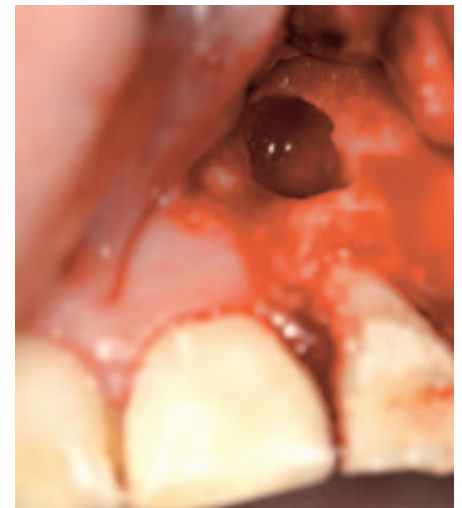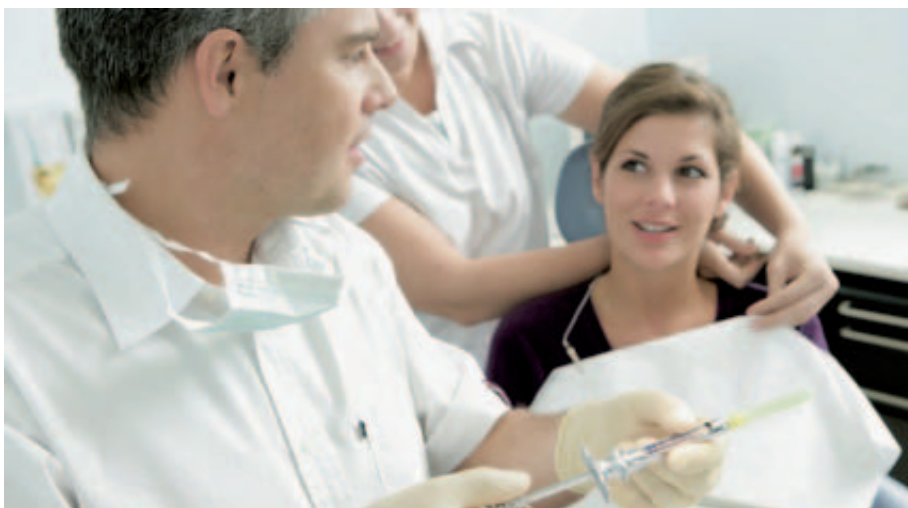### Kleines Lexikon:

**Endodontie:** befasst sich mit dem Aufbau, dem Krankheitsverlauf sowie der Therapie von Pulpa und Dentin

**Pulpa:** in der Zahnmedizin das Zahnmark; füllt die zentralen Hohlräume der Zähne und die Wurzelkanäle aus

**Dentin:** Zahnbein; Hauptmasse des Zahnes, umschließt die Pulpa, ist im Kronenteil von Schmelz überzogen und im Wurzelteil von Zement bedeckt

**Wurzelspitzenresektion:** chirurgische Wurzelfüllung, Wurzelamputation



Bei der Wurzelspitzenresektion (im Foto rechts ist der kleine Einschnitt dafür zu sehen) ist eine Spritze zur örtlichen Betäubung erforderlich

## Wurzelbehandelt – und weiter?

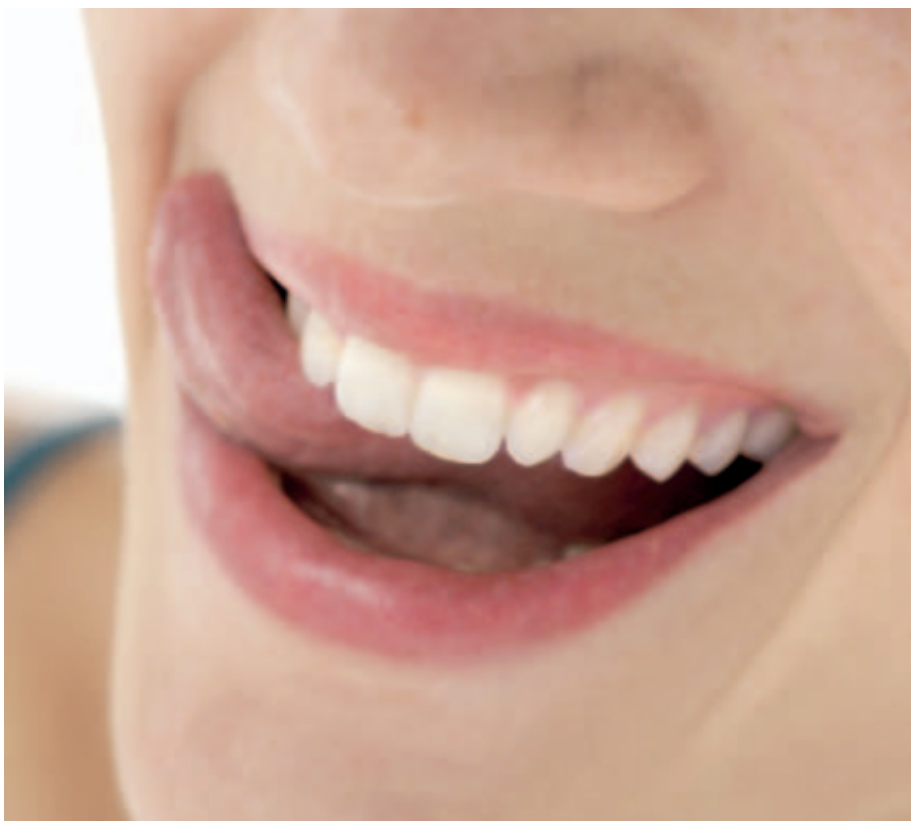Der sofortige bakteriendichte Verschluss der Wurzelkanalfüllung ist unverzichtbar, da bei unverschlossener Kanalfüllung schon nach vier Tagen die bakterielle Neubesiedlung nachweisbar ist. Daraus ergibt sich eine zeitnahe Endversorgung eines wurzelgefüllten Zahnes, denn die Wiederherstellung der Zahnkrone ist integraler Bestandteil einer endodontischen Behandlung. Die Entscheidung, welche Form der Restauration zur Anwendung kommt, ist in erster Linie vom Zahnhartsubstanzverlust abhängig.

Bei Frontzähnen mit relativ geringem Defekt kann eine adhäsiv befestigte Kunststofffüllung ausreichend sein. Liegen dagegen, besonders bei den Backenzähnen, weitreichende Substanzverluste als Ergebnis der kariösen Läsion und der notwendigen Präparation vor, sind umfangreichere Restaurationsmaßnahmen vorzunehmen.

Die Entfernung des Pulpakammerdaches und der Randleisten reduziert die Widerstandskraft des Zahnes gegenüber dem Kaudruck erheblich. Um der Fraktur (dem Bruch) der noch verbliebenen Wände, besonders der Kauhöcker, vorzubeugen, ist es ratsam, die Höcker mit einer sogenannten Teilkrone zu überkuppeln oder die verbliebene Zahnhartsubstanz mit einer Krone zu ummanteln.

Bei noch stärkerer Zerstörung wird die Wiederherstellung des Zahnkernes mit Hilfe eines Stift-Stumpf-Aufbaus, der im Kanal verankert wird, notwendig. Dabei kommen gegossene, geschraubte konfektionierte oder im Kanal eingeklebte Aufbauten zur Anwendung. Über die Standfestigkeit dieser Systeme liegen in der Literatur unterschiedliche

Angaben vor, so dass jeder Zahnarzt entsprechend seiner Erfahrung das geeignete System wählt, zumal nicht das Stiftdesign, sondern die anschließende Kronenversorgung der wichtigste Aspekt zur Vermeidung einer Fraktur ist. Erst mit der Restauration der Zahnkrone ist die Wurzelkanalbehandlung als definitiv beendet anzusehen.



*Keine Schmerzen mehr - und das Lächeln fällt gleich wieder viel leichter!*

## Noch ein notwendiges Wort zu den Kosten

Der Inhalt und Umfang des Leistungsanspruches für gesetzlich versicherte Patienten unterliegen gesetzlichen Bestimmungen. Nicht alle der hier im ZahnRat beschriebenen zahnärztlichen Leistungen bei einer Wurzelbehandlung werden von der gesetzlichen Krankenkasse getragen. Sie sollten mit Ihrem Zahnarzt im Vorfeld einer solchen Behandlung über die Möglichkeiten der Therapie sowie der eventuell auftretenden Kosten sprechen. Werden Leistungen erbracht, die außerhalb des gesetz-

lichen Leistungskataloges liegen, werden diese in einer privaten Liquidation nach der Gebührenordnung für Zahnärzte/Ärzte (GOZ/GOÄ) abgerechnet. Sie sollten sich vor Beginn der Therapie einen Kostenvoranschlag von Ihrem Zahnarzt aushändigen lassen.

Privat versicherte Patienten sollten sich im Vorab bei ihrer privaten Krankenversicherung über die Übernahme der zahnärztlichen Leistungen bei einer Wurzelbehandlung bzw. einer Wurzelspitzenresektion informieren.

Eventuell entstehende Kosten sind die eine Seite, aber der Erhalt des eigenen Zahnes hat immer einen hohen Stellenwert, denn die eigenen Zähne bedeuten eine hohe Lebensqualität.



# Patientenberatungsstellen



## Landeszahnärztekammer Brandenburg

Parzellenstraße 94,  
03046 Cottbus  
Telefon: (03 55) 38 14 80  
Internet: [www.lzkb.de](http://www.lzkb.de)



## Zahnärztekammer Mecklenburg-Vorpommern

Wismarsche Straße 304,  
19055 Schwerin  
Telefon: (01 80) 5 00 35 61 (14 Ct./Min.)  
Internet: [www.zaekmv.de](http://www.zaekmv.de)




## Landeszahnärztekammer Sachsen

Schützenhöhe 11,  
01099 Dresden  
Telefon: (03 51) 80 66-2 57/ -2 56  
Internet: [www.zahnaerzte-in-sachsen.de](http://www.zahnaerzte-in-sachsen.de)



## Zahnärztekammer und KZV Sachsen-Anhalt

Große Diesdorfer Straße 162,  
39110 Magdeburg  
Telefon: (03 91) 73 93 90  
Internet: [www.zahnaerzte-sah.de](http://www.zahnaerzte-sah.de)



## Landeszahnärztekammer Thüringen

Barbarossahof 16,  
99092 Erfurt  
Telefon: (03 61) 74 32-0  
Internet: [www.lzkth.de](http://www.lzkth.de)

## Impressum

### Herausgeber, Dezember 2008

Landeszahnärztekammer Brandenburg  
Zahnärztekammer Mecklenburg-Vorpommern  
Landeszahnärztekammer Sachsen  
Zahnärztekammer und KZV Sachsen-Anhalt  
Landeszahnärztekammer Thüringen

### Verlag

Satztechnik Meißen GmbH  
Am Sand 1c  
01665 Nieschütz bei Meißen  
Telefon 03525 718-600  
Telefax 03525 718-612  
E-Mail: [info@satztechnik-meissen.de](mailto:info@satztechnik-meissen.de)

### Verantwortlich für den Inhalt

Dr.sc.med. Friedrich-Wilhelm Rottstock, Treu-  
enbrieten; Dr. Eberhard Steglich, Guben

### Redaktion

Jana Zadow,  
Landeszahnärztekammer Brandenburg

### Bildquellen

Dr. Ralph Rottstock, proDente, Jana Zadow

### Anzeigen, Gesamtherstellung, Druck und Versand

Satztechnik Meißen GmbH  
Am Sand 1c, 01665 Nieschütz bei Meißen

Die Patientenzeitschrift und alle in ihr ent-  
haltenen einzelnen Beiträge und Abbildun-  
gen sind urheberrechtlich geschützt.

© Landes Zahnärztekammer Sachsen

### ISSN 1435-2508

Nachbestellungen der Patientenzeitung sind über  
den Verlag möglich.

Telefon 03525 7186-66

Telefax 03525 7186-12

E-Mail: [sperling@satztechnik-meissen.de](mailto:sperling@satztechnik-meissen.de)

### Versandkosten (zzgl. 7 % MwSt.)

Menge	Preis/ Bestellung	Versand	Gesamt
10 Exemplare	2,60 €	2,40 €	5,00 €
20 Exemplare	5,20 €	2,80 €	8,00 €
30 Exemplare	7,80 €	4,70 €	12,50 €
40 Exemplare	10,40 €	5,00 €	15,40 €
50 Exemplare	13,00 €	5,20 €	18,20 €