

ZahnRat 43

DIE AKTUELLE PATIENTENINFORMATION IHRES ZAHNARZTES

Spaß mit jähem Ende: Verletzungen nach Unfällen

**Zahnärztliche Kunst macht manche Verletzung „unsichtbar“ / Besser noch:
Sie können Ihre Zähne schützen!**

Höher – weiter – schneller! Was ehemals vorwiegend das Motto für Leistungssportler war, ist für viele Junge und Ältere mittlerweile zum Dreh- und Angelpunkt ihrer ganz „normalen“ Freizeitbetätigung geworden: Sportarten wie das Mountainbiking, Crossfahren, Skaten, Hockey, American Football, aber auch Segelfliegen, Fallschirmspringen, Wasser-Ski und steile Abfahrten finden immer mehr Anhänger. Leider stellen sich allzu viele allzu sorglos auf die Inline-Skates oder machen sich zu rasanten Crossfahrten auf, ohne zu bedenken, dass man im Rausch der Geschwindigkeiten stets fähig sein muss, anzuhalten oder unvorhergesehenen Hindernissen auszuweichen ... Und wenn schon etwas unabwendbar passiert, sollte man wenigstens den Körper schützen, so gut es geht. Die angenehmen Seiten sportlicher Freizeitbetätigung können durchaus ihre Kehrseiten haben: plötzliche Crashesituationen, die mit mehr oder weniger starken Verletzungen des Körpers und nachfolgenden Einschränkungen der Gesundheit verbunden sind.

Das gilt auch für das von vielen als Freiheitssymbol geschätzte Auto- und Motorradfahren: Die mobile Beweglichkeit, von den Automobilverbänden als Grundrecht für jeden gefordert, hat zu einer Vervielfachung des Verkehrsaufkommens geführt – und leider auch zu einer großen Zahl von Unfällen, die zwar glücklicherweise immer seltener töd-



lich verlaufen, aber zunehmend schwere Körperverletzungen verursachen. Hinzu müssen natürlich auch Arbeitsunfälle gerechnet werden, die trotz aller technischen Sicherungsmöglichkeiten immer noch nicht ausgemerzt sind. Sehr oft ist von solchen Unfällen in der Freizeit, im Beruf oder im Straßenver-

kehr das Gesicht betroffen und mit ihm die Zähne und der Kieferknochen. Diese Verletzungen sind in den zurückliegenden Jahren sprunghaft angestiegen.

Was man tun kann, um in bestimmten vorhersehbar gefährlichen Situationen seinen Mund zu schützen, darüber lesen Sie in diesem ZahnRat mehr. ■



Patientenzeitung der Zahnärzte

in Brandenburg, Mecklenburg-Vorpommern, Sachsen, Sachsen-Anhalt und Thüringen

Kleiner Ausflug in die Anatomie des Kopfes



Die Anatomie des Kopfes

Der vordere Anteil des Kopfes wird topografisch unterteilt in Unterkiefer und Gesichtsschädel.

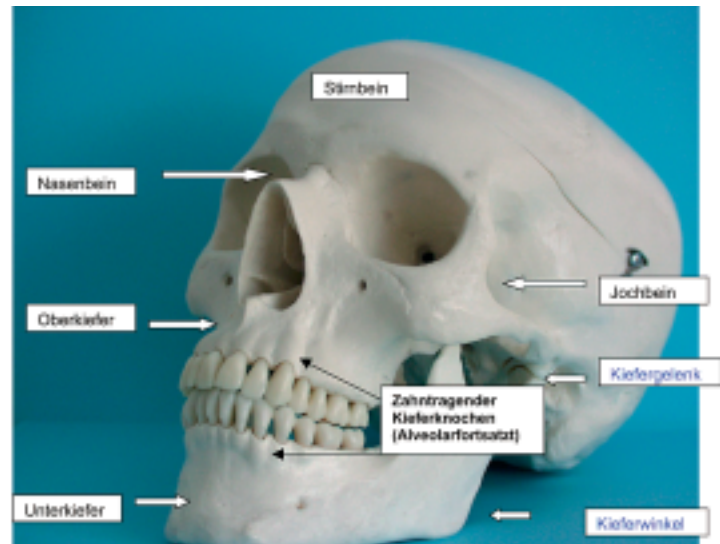
Der Unterkiefer ist in einem elliptischen Bogen geformt. Die Knochenstruktur der Basis ist recht dicht und trägt im Normalfall beim gesunden Patienten 16 Zähne. Der Zahntragende Knochenanteil wird als Alveolarfortsatz bezeichnet. Alveolen sind die Knochenbereiche, die die Zahnwurzeln aufnehmen.

Die Form des Kinns bestimmt wesentlich das Aussehen eines menschlichen Gesichtes. An den Enden dieser halben Ellipse Unterkiefer beschreibt der Knochen am Kieferwinkel einen Bogen nach oben (der so genannte „aufsteigende Ast“) und endet im Kiefergelenk, besser gesagt: in den Gelenkköpfchen.

Der Gesichtsschädel besteht aus Stirn, Nasenbein, den beiden Jochbeinen und dem Oberkiefer. Der Oberkiefer folgt in einem Bogen der Form des Unterkiefers. Eine Knochenplatte, der Gaumen, grenzt die Mundhöhle zum Nasenboden und zu den Nasennebenhöhlen (auch: Kieferhöhlen) ab.

Die Knochenstruktur des Oberkiefers unterscheidet sich wesentlich vom Unterkiefer. Die „Poren“ zwischen den Knochenstrukturen sind eine Art Kammersystem. Hätte der Gesichtsschädel die gleiche dichte und feste Struktur wie der Unterkiefer, dann müsste unsere Halswirbelsäule eine wesentlich größere Last tragen. Auch im Oberkiefer wird der zahntragende Knochenanteil als Alveolarfortsatz bezeichnet.

Weitere, natürlich sehr wichtige anatomische Teile unseres Mundbereiches sind die Muskeln und die Haut. Ein wesentlicher Bereich sind hier die Lippen als Übergang von der Außenfläche der Haut in den inneren Bereich, die Mundhöhle. Im Mund sind alle Strukturen – außer den Zahnkronen – mit der wesentlich durch-



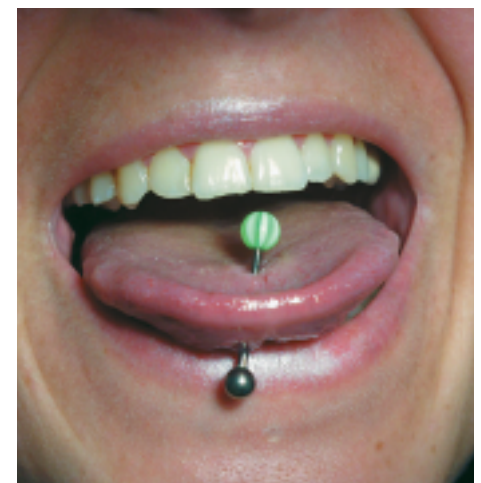Topografie des Kopfes

lässigeren, aber sehr gut durchbluteten Schleimhaut ausgekleidet.

Piercing verbietet sich!

Natürlich darf die Zunge bei dieser Betrachtung nicht vergessen werden: Sie ist für Sprache und Geschmack verantwortlich. Oft ist sie durch Veränderungen ihrer Farbe und/oder Oberflächenbeschaffenheit „Signalgeber“ für Erkrankungen, die der Patient selbst noch nicht bewusst registriert hat. Da die Zunge sehr gut durchblutet ist, können Verletzungen an ihr zu dramatischen Blutungen führen. Zungenpiercing ist ein chronisches Trauma und kann in letzter Konsequenz zu bösartigen Veränderungen führen.

Also gilt: Piercing gehört nicht an Lippe und Zunge!



Bedenkliche Mode:
Piercing im Mundbereich

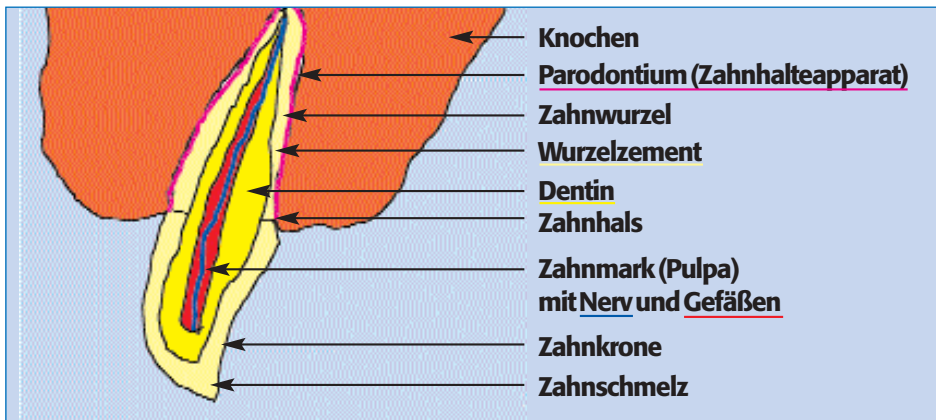
Unser Gesicht ist unsere Visitenkarte in der menschlichen Gesellschaft. Nachteilige Veränderungen wirken sich neben den körperlichen Einschränkungen und den Schmerzen vor allem sehr stark auf unser seelisches Gleichgewicht aus. Verletzungen im Gesichtsbereich durch Unfälle sind immer besonders dramatisch für alle Beteiligten. Betrifft die Verletzung „nur“ einen Zahn oder aber ganze Gesichtsbereiche – gleich, das Schmerzempfinden ist sehr heftig.

Verletzungen des Gesichtes traten schon immer bei Spiel und Sport auf. Gerade die modernen Sportarten jedoch bergen die Gefahr einschneidenderer Verletzungen als früher. Je schneller die Räder, auf denen man sich fortbewegt, desto folgenreicher kann eine Kollision mit einem Hindernis sein, und je riskanter und nerventzlicher eine Abfahrt, desto drastischer geht oft ein Sturz aus.

Dramatische Verletzungen im Kiefer-Gesichtsbereich können das ganze Leben eines Menschen verändern, weil seine „Visitenkarte“, seine Persönlichkeit, verändert wurde. Mit modernen medizinischen Methoden und filigranem ärztlichen Können ist es aber möglich, diese Ausstrahlung des Gesichtes zu erhalten bzw. wiederherzustellen.

Besser ist es natürlich, sich zu schützen. Dafür gibt es genügend Möglichkeiten: Für Boxer, aber auch für Skater gibt es speziellen Zahnschutz. Das pflichtbewussteste Anschnallen im Auto verhindert schwere Kopf- und Gesichtsverletzungen bei eventuellen Verkehrsunfällen usw.

Wie Zähne aufgebaut sind



Querschnitt durch den Zahn

Der sichtbare Anteil eines Zahnes wird als Krone bezeichnet. Sie hat eine äußere, sehr stabile Hülle, den Zahnschmelz. Dieser bestimmt in seiner Struktur auch die Farbe eines Zahnes, die sich mit zunehmendem Alter verändert. Der Zahnschmelz ist zwar sehr hart, dafür aber auch spröde.

Der nicht sichtbare Anteil des Zahnes ist die Wurzel. Deren äußere Hülle ist das so genannte Wurzelzement, das bei weitem nicht so stabil und spröde ist wie der Zahnschmelz. Über ein filigranes, kompliziertes Haltesystem wird der Zahn über die Wurzelzementschicht am Alveolarknochen des Ober- bzw. Unterkiefers befestigt. Dieser Zahnhalteapparat heißt in der Fachsprache Parodontium. Erkrankungen daran werden mit dem Überbegriff Parodontopathie bezeichnet.

Die innere Schicht des Zahnes – sowohl der Zahnkrone als auch der Zahnwurzel – wird als Dentin bezeichnet. Wurzelzement und Dentin sind im Material elastischer und unterliegen komplizierten Stoffwechselfvorgängen, die den Zahn und den Zahnschmelz erhalten.

Das Dentin wiederum umschließt einen Hohlraum, den Wurzelkanal. Darin befindet sich die so genannte Zahnpulpa – man sagt auch: das Zahnmark. Diese Pulpa be-

steht aus kleinen Gefäßen (kleine Arterie und Vene) sowie dem manchmal schmerzhaften Teil, dem Nerv. Die Gefäße haben die Aufgabe, den Zahn zu ernähren und kleinste Schäden ständig zu reparieren, die durch Mundbakterien, durch Säuren in Nahrungs- und Genussmitteln und durch mechanische Beanspruchung entstehen.

Der Zahnerv ist die Signalstation für schädliche Temperatureinflüsse (zu heiß, zu kalt), für mechanische Überlastungen, aber auch für Erkrankungen. Das Schmerzsignal zeigt uns an, dass irgend etwas nicht stimmt mit unseren Zähnen.

Bei Entzündungen oder Verletzungen will unser Körper zuerst selbst heilen. Deshalb schickt er mehr Blut in diese Region. Beim Zahn ist dieser sonst so gut funktionierende Abwehrmechanismus aber oft eine ganz teuflisch schmerzhaft Angelegenheit. Und das funktioniert so: Wenn mehr Blut in die Gefäße dieses Zahnhohlraumes geführt wird, dehnen sich die Gefäße aus. Weil sie aber von einer starren Hülle umgeben sind, drücken sie bei der Ausdehnung auf den Nerv. Und das tut weh!

Die Funktion und die Belastung eines Zahnes prägen seine Form. Im Bereich der Seitenzähne ist die sichtbare Form, also die Zahnkrone, mit einem Zylinder vergleich-



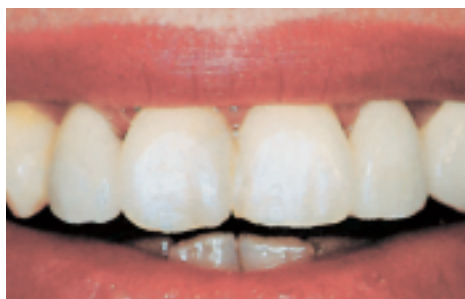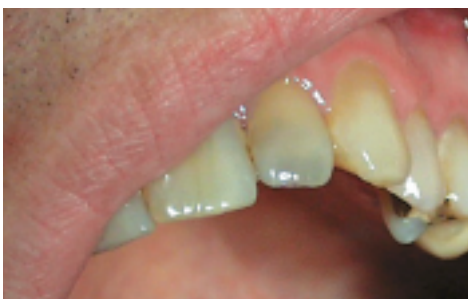Heiß & kalt: Gesunde Zähne vertragen beides

bar. Die breite Kaufläche wird durch Erhebungen (die Zahnhöcker) und Vertiefungen (die Zahnfissuren) geprägt. Die Höcker eines Backenzahnes im Unterkiefer passen genau in die Fissuren eines gegenüberliegenden Backenzahnes im Oberkiefer („Verzahnung“). Damit wird die Funktion des Zermahlens der Nahrung gewährleistet (Mahlzähne). Die Backenzähne haben – mit Ausnahme der kleinen Mahlzähne – mehr als eine Wurzel. Die Knochenstruktur des Zahnfachs der Backenzähne ist kräftiger als bei den Schneidezähnen. Dadurch und durch ihren Aufbau sind sie stabiler gegen Kräfte von der Seite.

Die Schneidezähne, auch als Frontzähne bezeichnet, haben die Aufgabe, die Nahrung abzubeißen. In der Form sind die sichtbaren Kronen – von der Seite gesehen – mit Kegeln zu vergleichen; sie haben nur eine Wurzel. Die Schneidekanten gewähren eine gute Abbeißfunktion. Durch ihre „Bauart“ sind Frontzähne aber sehr stark gefährdet bei solchen Kräften, die nicht in Richtung der Abbeißfunktion wirken.

Schneidezähne prägen unser Aussehen. Sie tragen – schön gesund oder vernachlässigt – den Hauptanteil an unserer persönlichen Visitenkarte. Sympathien oder Antipathien für einen Menschen beim ersten „Auftritt“ werden unbewusst durch die Zähne, besonders aber durch die Frontzähne bestimmt.

Der Zahn ist in Struktur, Funktion und Erkrankung etwas Einmaliges in unserem Körper. Allerdings gibt es in der Medizin auch – insgesamt gesehen – keine so erfolgreichen Verfahren, um ein Organ zu erhalten oder zu retten, wie dies in der Zahnmedizin bei der Erhaltung oder Wiederherstellung des Kauorgans möglich ist. ■



Durch Wurzelbehandlung verfärbter Zahn im Vergleich mit gesunden Zähnen

Unser Körper: ein Hightech-System mit Seele und Empfindungen

Nicht immer ist uns bewusst, welche umfassenden Aufgaben unser Körper in einer fein abgestimmten Synchronisation der einzelnen Organe und Regionen eigentlich jede Sekunde zu erledigen hat, damit wir gesund sind und uns wohl fühlen. Erst Einschränkungen durch Erkrankung und Verletzung – der Arzt nennt das: Trauma – zeigen uns dann diese Komplexität, wenn die Synchronisation nicht mehr stimmt. Im Gegensatz zu einer Krankheit, die sich ankündigt, geschieht ein mechanisches Trauma durch einen Unfall unverhofft, blitzartig, in Bruchteilen einer Sekunde.

Bei den meisten Sport- und Freizeitunfällen kommt es an erster Stelle zur Verletzung von Frontzähnen. Bei reinen Zahnverletzungen unterscheiden wir grob nach der Lokalisation: Handelt es sich um die Zahnkrone, die Zahnwurzel oder aber beide zusammen?

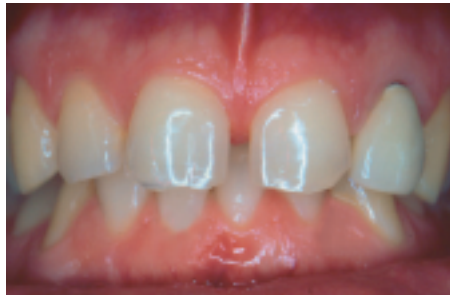Feine Risse heilen

Kommt es bei extremen Krafteinwirkungen zur Bildung feiner Risse im Zahnschmelz, werden diese als Schmelzinfractionen bezeichnet. Sie können vom Körper in der Regel ausgeheilt werden. Bei bestimmten Lichtreflexionen werden diese Risse aber immer sichtbar bleiben.

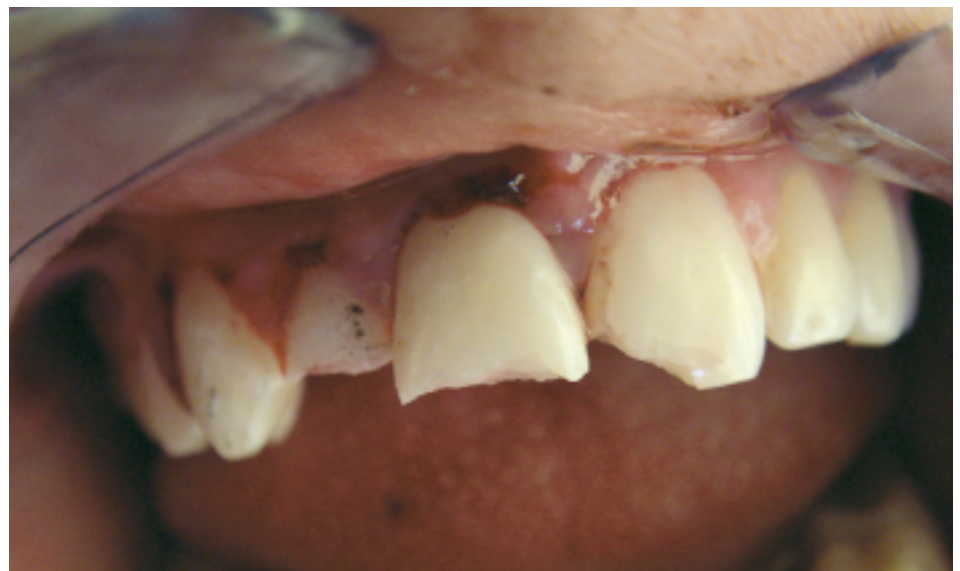Werden jedoch schon kleinste Schmelzteile ausgesprengt, spricht man von einer Schmelzfraktur. Kleine Defekte dieser Art kann oft der Zahnarzt durch das Verschleifen der scharfen Kanten beheben. Damit wird auch eine optische und ästhetische Anpassung an die Nachbarzähne erreicht. Durch Auftragen eines Fluoridlackes kann die „Schmelzwunde“ abgedeckt werden.

Abgebrochene Kronen

Schwieriger wird es schon, wenn eine Zahnkrone teilweise abbricht. Wir unterscheiden hier Kronenfrakturen ohne Pulpa-Eröffnung, die nur den Schmelz betreffen, von solchen, bei denen der Zahnschmelz und die nächstfolgende Schicht des Dentins beteiligt sind. In beiden Fällen kann man den Zahn sehr gut erhalten und mit den heutigen Möglichkeiten und Materialien eine der Natur ähnliche Rekonstruktion durchführen. Komplizierter ist die Situation bei Zahnkro-



Kleiner Schmelzdefekt



Kronenfrakturen an mehreren Zähnen (Fahrradunfall)

nenfrakturen, bei denen der Bruch so ungünstig liegt, dass die Pulpa eröffnet wird. Ganz gleich, ob es sich hierbei um Milchzähne, Zähne mit noch nicht abgeschlossenem Wurzelwachstum am bleibenden jugendlichen Gebiss oder um Zähne mit abgeschlossenem Wurzelwachstum am bleibenden Gebiss Erwachsener handelt. Für alle drei Gruppen muss eine Wurzelbehandlung durchgeführt werden, um die betroffenen Zähne zu retten. Auch beschädigte Milchzähne sollten erhalten werden, damit sie ihre so wichtige Funktion als Platzhalter für die nachfolgenden bleibenden Zähne erfüllen können.

Auch Wurzeln brechen

Noch komplizierter wird es, wenn der Bruch nicht nur auf die Zahnkrone beschränkt ist. Dann spricht man in der Diagnose von Kronen-Wurzel-Frakturen, die sich wiederum

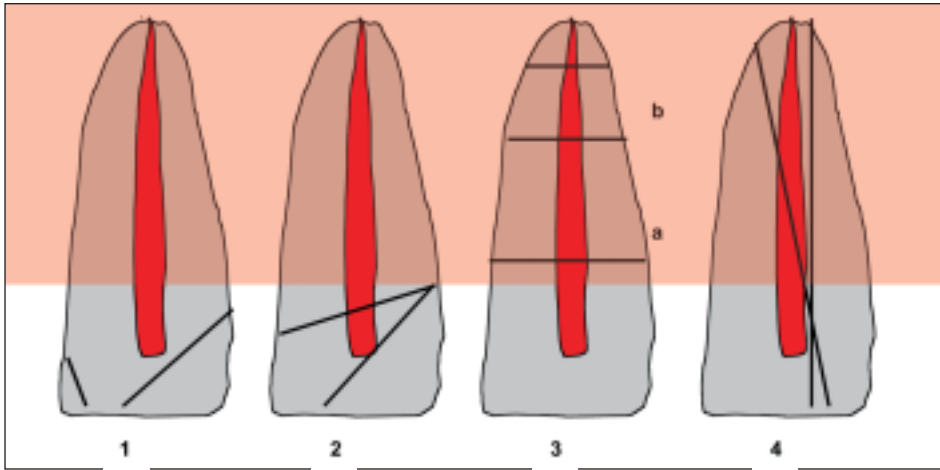
unterscheiden in verschiedene unkompliziertere und komplizierte Varianten mit bzw. ohne Pulpabeteiligung. Hierbei ist es wieder wichtig, ob bei den bleibenden Zähnen das Wurzelwachstum abgeschlossen ist und wie weit die Ausdehnung unter den Zahnfleischrand geht – also für den Patienten nicht sichtbar. In letzterem Fall entscheidet die Ausdehnung über Erhalt oder Entfernung des Zahnes.

Ungünstig für den Erhalt des Zahnes wird es, wenn der Zahn zwar im sichtbaren Teil unverletzt ist, aber es im Knochenbett zu Wurzelfrakturen gekommen ist. Schlimmstenfalls bricht die Wurzel in ihrer geometrischen Mitte quer. Sitzt der Bruch in der Nähe der Wurzelspitze, so kann durch eine kleine Operation mit der Entfernung der abgebrochenen Wurzelspitze der ganze Zahn erhalten werden.

Befindet sich der Bruch der Wurzel in der Nähe des Zahnfleischrandes, ist also die Krone weggebrochen, kann man die Wurzel belassen und nach erfolgreicher Wurzelbehandlung eine Krone anfertigen, die mit einem Stift in der Wurzel verankert ist.

Wurzelbehandlung bedeutet immer die Entfernung der kleinen Gefäße und des Nervs aus dem Wurzelkanal. Danach wird der Wurzelkanal mit einer Füllung dicht verschlossen, damit keine Bakterien über ihn in den Knochenbereich eindringen können. ■

Wenn der Zahn herausgefallen ist, kann man ihn oft noch retten



Verschiedene Möglichkeiten von Zahnfrakturen: **1** Unkomplizierte Kronenfrakturen, **2** komplizierte Kronenfrakturen mit Beteiligung der Zahnpulpa, **3** Wurzelquerfrakturen (a hohe Fraktur; b tiefe Frakturen), **4** Wurzellängsfrakturen

Heute gibt es sehr erfolgreiche Verfahren zur Wurzelbehandlung, die eine Zahnerhaltung über viele Jahre erreichen können. Ästhetisch nachteilig kann sich allerdings mit der Zeit auswirken, dass wurzelbehandelte Zähne sich verfärben, da sie ja nicht mehr ernährt werden. Die Funktion eines solchen avitalen Zahnes kann aber sehr lange unbeeinträchtigt bleiben. Und es gibt mittlerweile gute Möglichkeiten der ästhetisch akzeptablen Korrektur der Verfärbung.

Alle Längsfrakturen – also von der Krone durch den gesamten Zahn durch die Wurzel bis zur Wurzelspitze – haben leider keine positive Behandlungsprognose.

Die Verletzungen des Zahnhalteapparates sind hinsichtlich ihrer schmerzhaften Äußerung häufig nicht ganz so dramatisch, da das beeinträchtigte („traumatisierte“) Gewebe sich ausdehnen kann. Solche Traumatisierungen können aber, obwohl der Zahn unverletzt ist, nicht minder schwerwiegend sein. Wir bezeichnen diese Verletzungen als Zahnluxationen. Hierbei kann der Zahn tragende Kieferknochen Bruchlinien aufweisen.

Es kann sogar zur so genannten Totalluxation kommen. Der Zahn reißt am Zahnhalteapparat ab, dehnt den Alveolarknochen ohne oder mit Bruchverletzung und fällt aus dem Zahnfach heraus. Dieser plötzliche Zahnverlust ist auch seelisch sehr dramatisch.

Was tun in solch einem Fall?

Erstens: Man muss den Zahn suchen und damit **zweitens** auf schnellstem Wege zum Zahnarzt gehen.

Besondere Verhaltensregeln müssen dabei eingehalten werden:

Der Zahn sollte niemals an der Wurzel, sondern darf nur an der Krone angefasst werden.

Niemals sollte der Zahn abgespült werden. Auf dem Weg zum Zahnarzt soll der Zahn feucht gelagert werden. Dazu kann man ein Leinentaschentuch, niemals aber Zellstoff verwenden. Noch besser eignet sich H-Milch. In ihr kann der Zahn bis zu sechs Stunden gekühlt aufbewahrt werden.

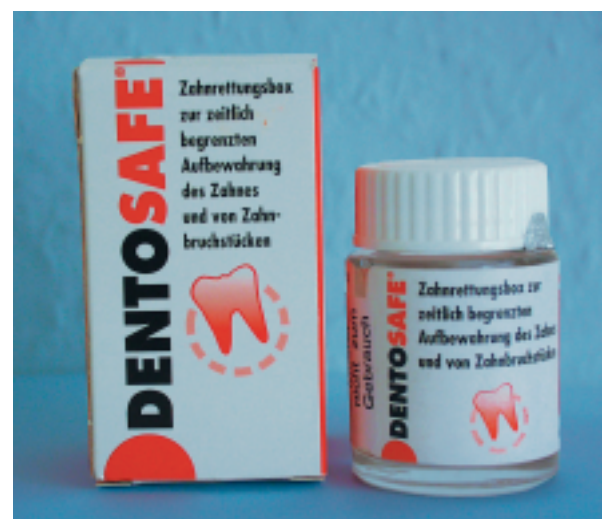Es gibt auch so genannte „Zahnrettungsboxen“, in denen man einen ausgeschlagenen Zahn bis zu 25 Stunden bei Raumtemperaturen aufbewahren kann. Solche Gefäße mit einer speziellen Aufbewahrungsflüssigkeit gibt es in jeder Apotheke; sie sollten heute als Selbstverständlichkeit in Schulen, Kindergärten, Schwimmbädern oder Sporthallen zu den Utensilien der ersten Hilfe gehören.

Der beste Aufbewahrungsort

wäre natürlich der Mund des Patienten. Hier überleben die Bestandteile des Zahnes in dem gewohnten Milieu sehr gut. Der Mund kommt aber nur dann in Betracht, wenn sicher ist, dass der Patient den Zahn nicht vor Aufregung verschluckt, und wenn nicht die Gefahr einer Bewusstlosigkeit oder eines Schocks besteht.

Ein Zahn sollte nach einer Totalluxation so schnell wie möglich wieder fachgerecht durch einen Zahnarzt in das Zahnfach eingesetzt werden. Diese Behandlung nennt man Replantation. Es versteht sich natürlich, dass dies nach einer sachgerechten Reinigung und Vorbehandlung in der Praxis geschieht. Vorher wird der Zahnarzt sich vergewissern (auch mit Hilfe einer oder mehrerer Röntgenaufnahmen), dass vor allem kein Knochen im Umfeld oder gar benachbarte Zähne in Mitleidenschaft gezogen wurden.

Es kann auch passieren, dass Veränderungen (so genannte Nekrosen) der Zahngebebe z. B. durch Austrocknung nicht aufgehalten werden konnten und die Replantation mit Verzögerung erfolgen muss. Dann werden vor dem Wiedereinsetzen die Entfernung der Pulpa, eine medikamentöse Einlage im Wurzelkanal sowie eine Oberflächenbehandlung der Wurzel nötig. Bei den meisten traumatischen Verletzungen am Zahn muss er auch für einige Wochen durch spezielle Schienungen ruhig gestellt werden. Die Art der Schienung richtet sich nach der Intensität des Traumas.



Zahnrettungsbox

Wenn nicht nur der Zahn, sondern auch der Knochen bricht...

Bei den Seitenzähnen treten die beschriebenen Verletzungen durch ihre bereits erwähnte vollkommen andere Struktur seltener allein auf. Zwar kann es auch zu Abspaltungen von Zahnschmelz kommen, aber dies geschieht sehr selten mit Beteiligung der Zahnpulpa. Sehr häufig hingegen sind Traumata im Seitenzahnbereich mit mehr oder weniger starken Beteiligungen der Kieferknochen, also mit Brüchen, verbunden. Die Therapie dieser Verletzungen ist kompliziert und langwierig.

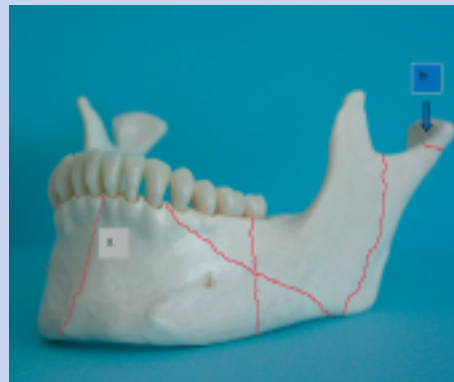
Ein sehr gefürchtetes Trauma sind die Kieferköpfchenfrakturen. Das Kieferköpfchen stellt die gelenkige Verbindung des Unterkiefers zum Oberkiefer her. Eine Fraktur zieht komplizierte Therapieverfahren und langfristige Einschränkungen der Mundfunktion wie Essen oder Sprechen nach sich.

Komplizierte Brüche des Unterkieferknochens können durch Verletzung des Hauptnervs vorübergehend oder in schweren Fällen dauerhaft Empfindungsstörungen und Bewegungseinschränkungen der Muskulatur, besonders der Lippen, nach sich ziehen.

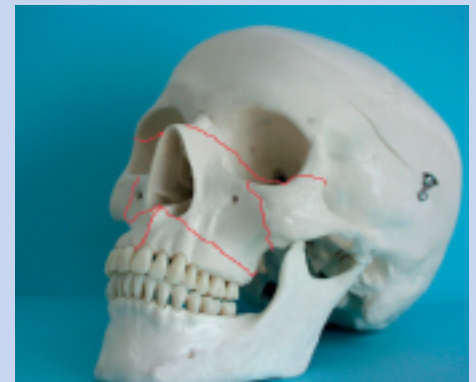Aber auch Frakturen der Knochen des Gesichtsschädels können zu langwierigen Behandlungsmaßnahmen und Einschränkungen führen.

Sehr häufig sind alle mechanischen Traumata, ob nun im Mund oder auch außerhalb, mit Weichteilverletzungen verbunden. Dabei kommt es oft zu Verletzungen der Zunge durch Biss mit den eigenen Zähnen oder aber zum Aufplatzen von Lippen durch Stoß oder Schlag. Bei größeren Defekten bestehen oft durch mikrochirurgische Eingriffe sehr gute Chancen, sowohl das Geschmacksvermögen der Zunge als auch die Lippenfunktion und ihr ästhetisches Aussehen zu erhalten.

Sind Zähne nach einem Unfall nicht mehr zu retten und müssen sie entfernt werden, kann dieser nun fehlende Bereich durch einen entsprechenden, ästhetisch guten Zahnersatz ausgefüllt werden. Die beste Lösung ist heute – nach Abschluss der Wundheilung des Knochens (etwa drei bis sechs Monate) und Beendigung des Körperwachstums (18 Jahre) – die Versorgung mit einer in den Knochen eingebrachten künstlichen Zahnwurzel, einem Implantat.



Einige mögliche einzeln oder kombiniert auftretende Frakturen im Unterkiefer (a = Kinn; b = Kiefergelenkköpfchen)



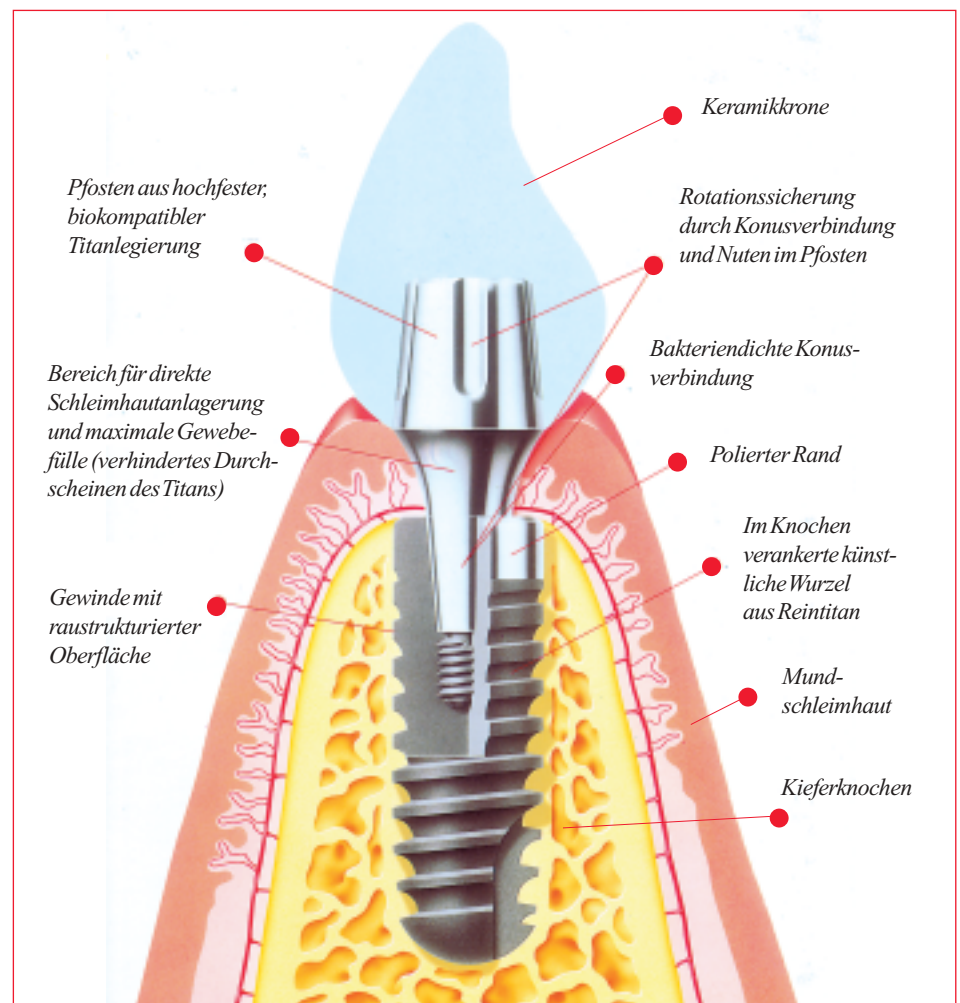
Einige mögliche einzeln oder kombiniert auftretende Frakturen im Oberkiefer

Zahnärztliche Kunst führt zur Rehabilitation

Darauf kann dann eine entsprechende Zahnkrone individuell so gestaltet werden, dass sie sich in Farbe und Form den natürli-

chen Nachbarzähnen so anpasst, dass für den Laien keine Unterscheidung mehr möglich ist.

Auch Implantate können bei Unfällen total luxiert werden, also herausfallen. Diese kann man nicht sofort wieder einsetzen! ■



Implantat mit Krone

Vorbeugen ist nicht nur besser, sondern auch billiger als Heilen

Verletzung durch Sonnenlicht

Eine völlig andere Art eines Traumas sind Verletzungen der Lippen durch sehr intensive Sonneneinstrahlungen vor allem im Hochgebirge oder in sehr sonnenlichtintensiven Regionen wie schon in Südeuropa und erst recht weiter südlich.

Die UV-Strahlen können einen Herpesvirus (Herpes actinica - der immer auf den Lippen vorhanden ist) so aktivieren, dass das Abwehrsystem unseres Körpers total überlastet ist. Schlimmstenfalls kann am gesamten Lippenrot eine derartige Entzündung entstehen, die auf der Wunde eine dunkle, fast schwarze Kruste bildet. Wird diese dann abgestoßen, können das Lippenrot, aber auch die Empfindlichkeit der Lippen für immer verloren sein. – Diese Aussicht sollte Grund genug sein, sich nicht übertrieben der Sonnenstrahlung auszusetzen und mit wirksamen Schutzcremes die Haut abzudecken.

Sehr oft zieht eine Behandlung von Verletzungen eine begleitende Behandlung mit einem Antibiotikum nach sich.

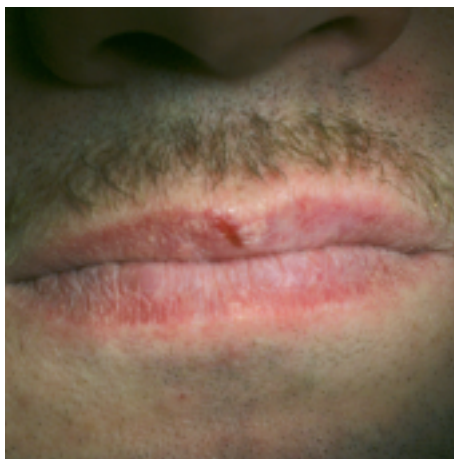Eigenverantwortung: Vorbeugen mit Mundschutz

Wichtig sind im Zusammenhang mit Unfällen noch zwei Dinge:

- eine gültige Tetanusschutzimpfung(!)
- eine Unfallmeldung.

Im Rahmen der gesetzlichen Bestimmungen (Gesetzliche Krankenversicherungen) wird die Eigenverantwortlichkeit des Versicherten durch gesunde Lebensführung erwartet, um den Eintritt von Krankheiten zu verhindern. Die Krankenkassen stellen ihren Versicherten die durch Gesetz und Verträge näher beschriebenen Leistungen zur Verfügung, soweit diese Leistungen nicht der Eigenverantwortung der Versicherten zugeordnet werden.

Zu diesen eigenverantwortlichen Leistungen gehört auch der Sportschutz. Er wird individuell im zahntechnischen Labor gefertigt. In der Zahnarztpraxis erfolgen der Abdruck des intakten Gebisses und nach

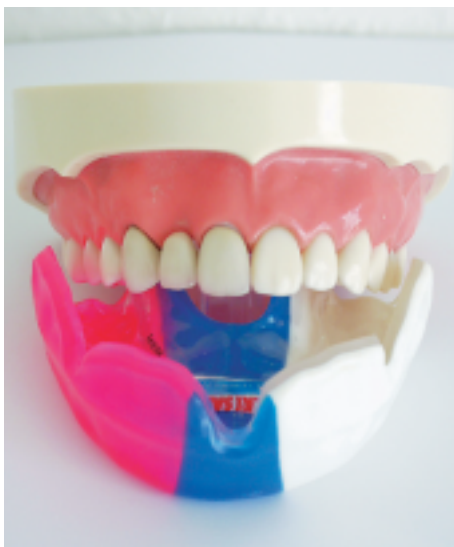

Herpes actinica auf Lippen

der Anfertigung im Labor die Einprobe. Der Sportschutz wird nur während der sportlichen Betätigungen getragen und bietet einen optimalen Schutz vor unerwünschten Krafteinwirkungen. Bei bestimmten Sportarten wie z. B. Boxen ist er sogar Pflicht.

Unmittelbar nach dem Tragen soll der Sportschutz unter fließendem Wasser gereinigt und anschließend sicher aufbewahrt werden. Eine ständige Kontrolle der Passgenauigkeit ist notwendig.

Die Kosten für einen Sportschutz sind privat zu tragen und liegen, je nach Individualität des Gebisses und je nach Material, bei 120 bis 180 Euro. Was nach „teuer“ klingt, ist allemal preiswerter als Zahnersatz! ■



Zahnschutz im Sport

Impressum

ZahnRat 43

Herausgeber

Landes Zahnärztekammer Brandenburg
Landes Zahnärztekammer Mecklenburg-Vorpommern
Landes Zahnärztekammer Sachsen
Landes Zahnärztekammer Sachsen-Anhalt
Landes Zahnärztekammer Thüringen

Juni/2004

Verlag

Satztechnik Meißen GmbH
Am Sand 1c, 01665 Nieschütz bei Meißen
Telefon (03525) 71860, Telefax 718612
E-Mail: info@satztechnik-meissen.de

Verantwortlich für den Inhalt

Dr. Gottfried Wolf

Redaktion

Sabine Fiedler

Abbildungen:

Dr. Gottfried Wolf (11)
Dr. se. med. Hoffmann, Klinik u. Poliklinik f. Zahn-,
Mund- u. Kieferheilkunde, Klinikum Suhl (1)
Foto-Archiv (MEV): 3
ZahnRat-Archiv: 2

Gesamtherstellung, Druck und Versand

Satztechnik Meißen GmbH
Am Sand 1c, 01665 Nieschütz bei Meißen
Die Patientenzeitschrift und alle in ihr enthaltenen einzelnen Beiträge und Abbildungen sind urheberrechtlich geschützt.

© Copyright by Landes Zahnärztekammer Sachsen

ISSN 1435-2508

Nachbestellungen der Patientenzeitschrift sind über den Verlag möglich.

Telefon (03525) 718622, Telefax (03525) 718610
e-mail: Fiedler@satztechnik-meissen.de

Patientenberatungsstellen

Landes Zahnärztekammer Brandenburg

Parzellenstraße 94, 03046 Cottbus
Telefon: (0355) 381480
Internet: www.lzkb.de



Landes Zahnärztekammer Sachsen

Schützenhöhe 11, 01099 Dresden
Telefon: (0351) 8066-257/-256
Internet: www.zahnaerzte-in-sachsen.de



Landes Zahnärztekammer Thüringen

Barbarossahof 16, 99092 Erfurt
Telefon: (0361) 7432-0
Internet: www.lzkth.de



Landes Zahnärztekammer Mecklenburg-Vorpommern

Wismarsche Str. 304, 19055 Schwerin
Telefon: (0385) 591080
Internet: www.zaekmv.de



Zahnärztekammer Sachsen-Anhalt

Große Diesdorfer Straße 162,
39110 Magdeburg
Telefon: (0391) 739390
Internet: www.zahnaerzte-sah.de

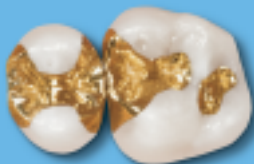



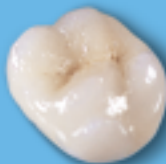Die Entscheidung für einen Zahnersatz ist leichter, als Sie denken.



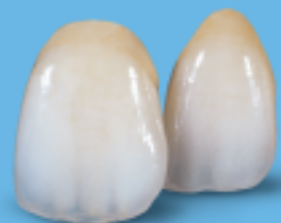Über 20 Millionen Mal fiel in den letzten 11 Jahren die Wahl bei Inlays, Kronen und Brücken auf das GoldenGate System®. Der Grund: Dieses Werkstoffsystem beweist Tag für Tag seine hohe Sicherheit, seine Vielseitigkeit und die Verträglichkeit der perfekt aufeinander abgestimmten Werkstoffe. Überzeugt von dieser vorbildlichen Qualität, geben wir Ihnen jetzt eine zusätzliche Garantie auf Restaurationen im GoldenGate System: die Patienten-Sicherheitsgarantie. Und damit dürfte Ihnen die Entscheidung noch leichter fallen.



Gold-Inlays
aus hochgoldhaltigen
System-Legierungen



Vollkeramik-Krone in
zahnfarbener Keramik



Kronen und Brücken aus
hochgoldhaltigen Legierungen
mit keramischer Verblendung

Mehr Informationen erhalten Sie von Ihrem Zahnarzt
oder unter www.goldengate-system.de

DeguDent
A Dentsply International Company